MedikCase
Система самостоятельной подготовки к аккредитации

ТОЛЬКО ДЛЯ ЛИЧНОГО ИСПОЛЬЗОВАНИЯ

Косметология

Высшее образование | DOCX · PDF | Задач: 2 | Вопросов: 24

Сформировано: 21.11.2026, 03:06 МСК

ВАЖНАЯ ИНФОРМАЦИЯ ПЕРЕД НАЧАЛОМ

1 **Материалы предназначены для одного покупателя**

Используйте файлы только для личной подготовки. Не передавайте их третьим лицам, не публикуйте, не размещайте в открытом доступе и не перепродавайте полностью или частично.

2 **Источник материалов - ФМЗА**

Вопросы и ситуационные задачи получены только из опубликованных материалов Методического центра аккредитации специалистов.

Официальный сайт fmza.ru ›

3 **Ответы можно проверить самостоятельно**

Используйте комплект при прохождении репетиционного экзамена и убедитесь, что выбранные ответы совпадают с результатом официальной системы.

Открыть репетиционный экзамен ›

4 **Состав материалов может обновляться**

ФМЗА может изменять формулировки, порядок и состав заданий. Перед подготовкой используйте актуальную версию комплекта и сверяйтесь с официальным источником.

Важно: MedikCase систематизирует материалы ФМЗА для самостоятельной подготовки, не изменяя смысл вопросов и ответов. Актуальность комплекта можно проверить в официальном репетиционном экзамене.

Сайт, обновления и поддержка

- **medikcase.ru**
- Telegram: @medikcase
- **support@medikcase.ru**

Сайт | Telegram

Содержание

Нажмите на задачу, чтобы перейти к ней. Справа указана страница.

0001	Пациент 16 лет обратилась к врачу-косметологу	3
0002	Женщина 57 лет обратилась к врачу-косметологу.	10

Ситуационная задача 0001

12 вопросов · Косметология · Высшее образование

1. УСЛОВИЕ СИТУАЦИОННОЙ ЗАДАЧИ

1.1. Ситуация

Пациент 16 лет обратилась к врачу-косметологу

1.2. Жалобы

На расширенные, загрязненные поры

1.3. Анамнез заболевания

В течение 3 лет пациента беспокоили пустулезные высыпания на лице, обращался к дерматологу по месту жительства. После проведенного лечения высыпания разрешились. Рекомендована консультация врача-косметолога.

1.4. Анамнез жизни

Аллергоанамнез: не отягощен

Наследственность: угревая болезнь у отца

Перенесенные заболевания: ветряная оспа, ОРВИ.

Оперативные вмешательства: отрицает

Вредные привычки: отрицает

1.5. Объективный статус

Кожные покровы обычной окраски. На Т-зоне расширенные устья сальных желез, единичные открытые и закрытые комедоны, единичные атрофические рубчики

1. План обследования

Вопрос 1

Основным методом обследования, необходимым для подтверждения диагноза является

1. эластометрия
2. **визуальный осмотр**
3. себометрия
4. ультразвуковое исследование кожи и мягких тканей

Правильный ответ:
2 - визуальный осмотр

ОБОСНОВАНИЕ

Акне локализуются преимущественно на коже лица, верхних конечностей, верхней части груди и спины и проявляются папулами, пустулами, и узлами, а также открытыми и закрытыми комедонами.

Федеральные клинические рекомендации. Дерматовенерология. 2015.- М.: Деловой экспресс,2016.- стр.10.

3. Результаты обследования

3.1. Визуальный осмотр

На Т-зоне расширенные устья сальных желез, единичные открытые и закрытые комедоны, единичные атрофические рубчики.

3.3. Эластометрия

Без патологических изменений

2. Диагноз

Вопрос 2

Учитывая клиническую картину, можно поставить диагноз

1. **Акне**
2. Узловатые акне
3. Детские угри
4. Угри шаровидные

Правильный ответ:
1 - Акне

ОБОСНОВАНИЕ

Акне– хроническое воспалительное заболевание, проявляющееся открытыми и закрытыми комедонами и воспалительными поражениями кожи в виде папул, пустул, узлов.

Федеральные клинические рекомендации. Дерматовенерология. 2015.- М.: Деловой экспресс,2016.- стр.9.

5. Диагноз

5.1. Акне

5.4. Узловатые акне

Вопрос 3

Право на заключение договора на оказание медицинских услуг имеет пациент, достигший _____ лет

1. 16
2. 15
3. **18**
4. 21

Правильный ответ:
3 - 18

ОБОСНОВАНИЕ

Гражданин с паспортом остается ребенком до достижения возраста 17 лет и 364 дней. В связи с этим, несмотря на наличие паспорта, до наступления 18 лет ведется карта формы № 112/у, а до наступления возраста 17 лет и 364 дней договор на оказание медицинских услуг подписывает законный представитель несовершеннолетнего.

ПОСТАНОВЛЕНИЕ ПРАВИТЕЛЬСТВА РОССИЙСКОЙ ФЕДЕРАЦИИ от 11 мая 2023 г. N 736 ОБ УТВЕРЖДЕНИИ ПРАВИЛ ПРЕДОСТАВЛЕНИЯ МЕДИЦИНСКИМИ ОРГАНИЗАЦИЯМИ ПЛАТНЫХ МЕДИЦИНСКИХ УСЛУГ, ВНЕСЕНИИ ИЗМЕНЕНИЙ В НЕКОТОРЫЕ АКТЫ ПРАВИТЕЛЬСТВА РОССИЙСКОЙ ФЕДЕРАЦИИ И ПРИЗНАНИИ УТРАТИВШИМ СИЛУ ПОСТАНОВЛЕНИЯ ПРАВИТЕЛЬСТВА РОССИЙСКОЙ ФЕДЕРАЦИИ ОТ 4 ОКТЯБРЯ 2012 Г. N 1006 (1)

Вопрос 4

Право на подписание информированного добровольного согласия на медицинское вмешательство имеет пациент, достигший _____ лет

1. 16
2. 18
3. 21
4. **15**

Правильный ответ:
4 - 15

ОБОСНОВАНИЕ

Несовершеннолетние в возрасте старше 15 лет имеют право на информированное добровольное согласие на медицинское вмешательство или на отказ от него.

Федеральный закон от 21 ноября 2011 г. N 323-ФЗ "Об основах охраны здоровья граждан в Российской Федерации" (ред. 25.12.23) (1)

3. Лечение

Вопрос 5

В проведении косметологической процедуры может быть отказано

1. пациенту в возрасте до 14 лет
2. пациенту в возрасте до 18 лет
3. **при наличии противопоказаний**
4. пациенту в возрасте до 16 лет

Правильный ответ:
3 - при наличии противопоказаний

ОБОСНОВАНИЕ

Отказ от оформления договора, наряду с медицинскими противопоказаниями, является единственным основанием в отказе от предоставления услуг пациенту.

ПОСТАНОВЛЕНИЕ ПРАВИТЕЛЬСТВА РОССИЙСКОЙ ФЕДЕРАЦИИ от 11 мая 2023 г. N 736 ОБ УТВЕРЖДЕНИИ ПРАВИЛ ПРЕДОСТАВЛЕНИЯ МЕДИЦИНСКИМИ ОРГАНИЗАЦИЯМИ ПЛАТНЫХ МЕДИЦИНСКИХ УСЛУГ, ВНЕСЕНИИ ИЗМЕНЕНИЙ В НЕКОТОРЫЕ АКТЫ ПРАВИТЕЛЬСТВА РОССИЙСКОЙ ФЕДЕРАЦИИ И ПРИЗНАНИИ УТРАТИВШИМ СИЛУ ПОСТАНОВЛЕНИЯ ПРАВИТЕЛЬСТВА РОССИЙСКОЙ ФЕДЕРАЦИИ ОТ 4 ОКТЯБРЯ 2012 Г. N 1006 (1)

Вопрос 6

В проведении косметологической процедуры может быть отказано

1. пациенту в возрасте до 14 лет
2. **при нежелании пациента подписывать информированное добровольное согласие**
3. пациенту в возрасте до 18 лет
4. пациенту в возрасте до 16 лет

Правильный ответ:
2 - при нежелании пациента подписывать информированное добровольное согласие

ОБОСНОВАНИЕ

Подписание информированного согласия пациента является необходимым предварительным условием проведения любого медицинского вмешательства.

Ст.2 Закона № 323 - ФЗ

Федеральный закон от 21 ноября 2011 г. N 323-ФЗ "Об основах охраны здоровья граждан в Российской Федерации" (ред. 25.12.23) (1)

Вопрос 7

Механическая чистка показана при

1. конглобатных угрях
2. наличии пустулезных высыпаний
3. **комедональной форме акне**
4. розовых угрях

Правильный ответ:
3 - комедональной форме акне

ОБОСНОВАНИЕ

Механическая чистка показана при угревой сыпи, наличии комедонов и закупорке пор. При наличии гнойничковых заболеваний, розовых угрей и других дерматозах чистку проводить нельзя.

Избранные лекции по дерматовенерологии.В5т.Т5/ Под ред. Э.А. Баткаева.- М.: ГОУ ДПО РМАПО Росздрава,2007.- стр. 102.

Вопрос 8

К механическому виду чисток относится

1. кислотный пилинг
2. дезинкрустация
3. микрокристаллическая дермабразия
4. **чистка ложкой Унны**

Правильный ответ:
4 - чистка ложкой Унны

ОБОСНОВАНИЕ

Для механической чистки используют ложку Унны и специальные угревыдавливатели.

Избранные лекции по дерматовенерологии.В5т.Т5/ Под ред. Э.А. Баткаева.- М.: ГОУ ДПО РМАПО Росздрава,2007.- стр.102.

Вопрос 9

К механическому виду чисток относится

1. микрокристаллическая дермабразия
2. дезинкрустация
3. кислотный пилинг
4. **ультразвуковой пилинг**

Правильный ответ:
4 - ультразвуковой пилинг

ОБОСНОВАНИЕ

Ультразвук – упругие механические колебания плотной физической среды с частотой больше 20кГц. Ультразвуковой пилинг – это способ глубокой чистки кожи.

Избранные лекции по дерматовенерологии.В5т.Т5/ Под ред. Э.А. Баткаева.- М.: ГОУ ДПО РМАПО Росздрава,2007.- стр.149,153.

Вопрос 10

Последовательность этапов чистки ложкой Унны представляет собой

1. удаление комедоновугревыдавливателем, обработку кожи антисептиком, скоблящие движения ложкой Унны , вапоризацию
2. скоблящие движения ложкой Унны, обработку кожи антисептиком, вапоризацию, удаление комедоновугревыдавливателем
3. **вапоризацию, скоблящие движения ложкой Унны, удаление комедонов угревыдавливателем, обработку кожи антисептиком**
4. обработку кожи антисептиком, вапоризацию, удаление комедонов угревыдавливателем, скоблящие движения ложкой Унны

Правильный ответ:
3 - вапоризацию, скоблящие движения ложкой Унны, удаление комедонов угревыдавливателем, обработку кожи антисептиком

ОБОСНОВАНИЕ

Механическая чистка проводится после распаривания кожи. Поглаживающими движениями ложкой Унны снимают налет кожного сала и роговые чешуйки. При наличии комедонов отверстие угревыдавливателя устанавливают над комедоном, надавливают и содержимое фолликула выходит из воронки. После процедуры кожу протирают антисептическим средством.

Избранные лекции по дерматовенерологии.В5т.Т5/ Под ред. Э.А. Баткаева.- М.: ГОУ ДПО РМАПО Росздрава,2007.- стр.102.

4. Вариатив

Вопрос 11

После проведения механической чистки показана _____ маска

1. питательная
2. парафиновая
3. **поросуживающая**
4. увлажняющая

Правильный ответ:
3 - поросуживающая

ОБОСНОВАНИЕ

Поросуживающая или успокаивающая маска является завершающим этапом ухода за кожей лица после механической чистки.

Избранные лекции по дерматовенерологии.В5т.Т5/ Под ред. Э.А. Баткаева.- М.: ГОУ ДПО РМАПО Росздрава,2007.- стр.102.

Вопрос 12

При нанесении маски из глины необходимо обходить область

1. декольте
2. **глаз**
3. лба
4. носа

Правильный ответ:
2 - глаз

ОБОСНОВАНИЕ

Глиняные маски наносятся шпателем густым слоем по массажным линиям, избегая области вокруг глаз.

Избранные лекции по дерматовенерологии.В5т.Т5/ Под ред. Э.А. Баткаева.- М.: ГОУ ДПО РМАПО Росздрава,2007.- стр.106.

Ситуационная задача 0002

12 вопросов · Косметология · Высшее образование

1. УСЛОВИЕ СИТУАЦИОННОЙ ЗАДАЧИ

1.1. Ситуация

Женщина 57 лет обратилась к врачу-косметологу.

1.2. Жалобы

На пигментированные высыпания на коже лица, шеи и открытых участках тела.

1.3. Анамнез заболевания

Пациентка отмечает, что высыпания появились 2 года назад после длительного пребывания на солнце и за прошедшее время количество пигментированных пятен увеличивается в весенне-летний период.

1.4. Анамнез жизни

В анамнезе у пациентки аппендэктомия в 24 года по поводу острого аппендицита.

1.5. Объективный статус

Состояние удовлетворительное. Вес 67 кг, рост 165 см. Температура тела 36,6°С.

Кожные покровы и видимые слизистые физиологической окраски. На поверхности кожи множественные пигментные элементы различного размера, от 1 мм до 1 см, гомогенной коричневой окраски.

Дыхание через нос свободное. Грудная клетка правильной формы, симметричная. Над- и подключичные ямки умеренно выражены, одинаковы с обеих сторон, межреберные промежутки не расширены. Тип дыхания грудной, дыхательные движения ритмичные, средней глубины, обе половины грудной клетки одинаково участвуют в акте дыхания. ЧД – 14 в минуту.

При пальпации грудная клетка упругая, податливая, безболезненная. Молочные железы симметричны, без визуальных и пальпаторных симптомов опухолевой и иной патологии. Голосовое дрожание выражено умеренно, одинаково на симметричных участках грудной клетки. Перкуссия легких. Сравнительная перкуссия: над всей грудной клеткой в проекции легких определяется коробочный легочный звук. Границы лёгких в пределах нормы справа. Аускультация. Над всей поверхностью грудной клетки в проекции легких определяется везикулярное дыхание, хрипов нет, ЧДД 14 уд в мин.

Гемодинамические показатели стабильные, тоны сердца ясные, ритм правильный, ЧСС 79 уд в мин, АД 120/75 мм.рт.ст.

Живот не вздут, не напряжен, при пальпации безболезненный. Перитонеальных симптомов нет. Мочеиспускание самостоятельное, в достаточном количестве, стул регулярный.

1. План обследования

Вопрос 1

К основным методам обследования для постановки диагноза относятся

1. рентгенография органов грудной клетки
2. симптом щипка
3. **гистологическое исследование**
4. **визуальный осмотр всех кожных покровов**
5. УЗИ образования кожи спины кожным датчиком

Правильные ответы:
3 - гистологическое исследование
4 - визуальный осмотр всех кожных покровов

ОБОСНОВАНИЕ

Для дифференцирования солнечного лентиго с эфелидами, простым лентиго и злокачественных новообразований кожи. Л.Бауманн «Косметическая дерматология». Глава 13 «Пигментация кожи и другие нарушения пигментации» с. 212

При первом обращении пациента с жалобами на пигментированные высыпания кожи настоятельно рекомендуется расширить зону осмотра и оценить состояние всех кожных покровов (включая волосистую часть головы и стопы).

Л.Бауманн «Косметическая дерматология». Глава 13 «Пигментация кожи и другие нарушения пигментации»

3. Результаты обследования

3.1. Визуальный осмотр всех кожных покровов



Визуальный осмотр всех кожных покровов

3.2. Гистологическое исследование

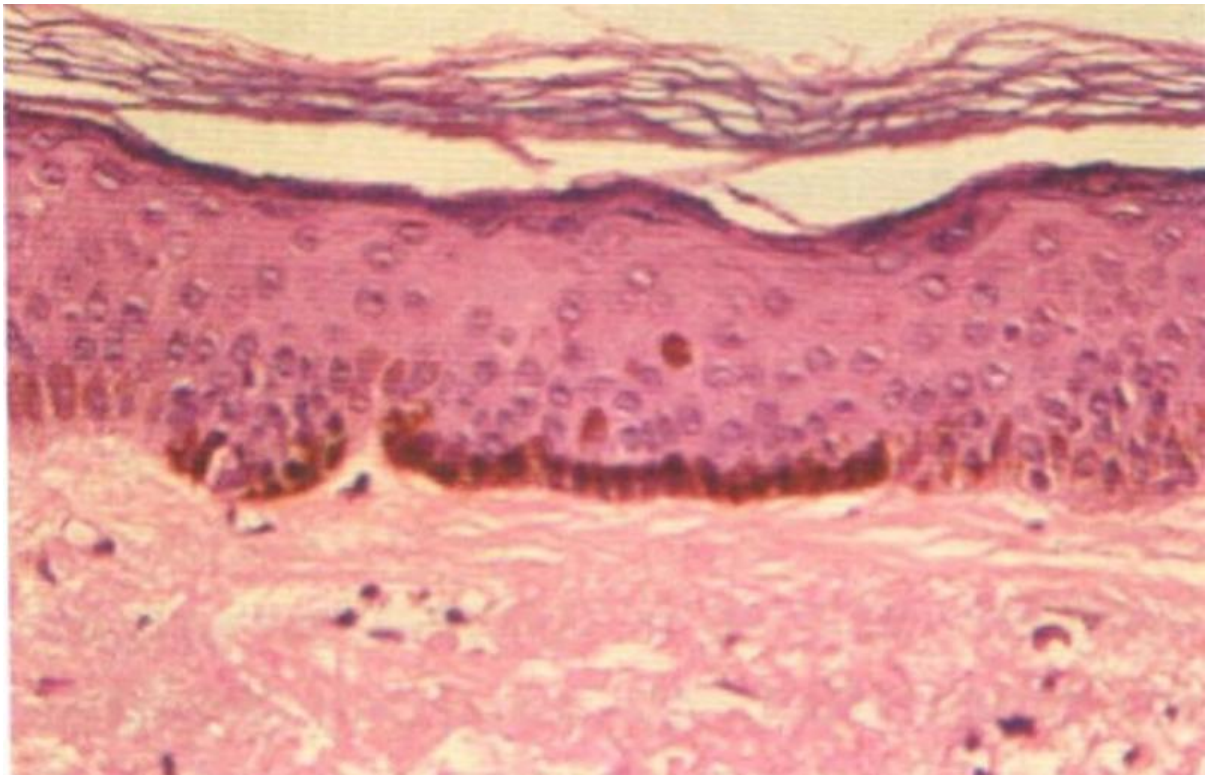

Гистологическое исследование

Окраска гематоксилином и эозином.

Удлиненные эпидермальные гребни, содержащие пигментированные базально-подобные клетки, расположенные среди меланоцитов.

3.3. УЗИ образования кожи спины кожным датчиком

При УЗИ образования кожи спины высокочастотным датчиком нарушений структуры кожи не определяются.

Вопрос 2

Анамнестическим данным, позволяющим предположить диагноз, является

1. связь заболевания с аппендэктомией
2. возраст
3. **появлению высыпаний предшествует длительное пребывание на солнце**
4. связь заболевания со стрессом

Правильный ответ:
3 - появлению высыпаний предшествует длительное пребывание на солнце

ОБОСНОВАНИЕ

Л.Бауманн «Косметическая дерматология». Глава 13 «Пигментация кожи и другие нарушения пигментации», с. 211

"Новая косметология" том 2. Под редакцией Е.И. Эрнандес

2. Диагноз

Вопрос 3

Укажите правильный диагноз

1. Атопический дерматит
2. Меланома кожи
3. **Солнечное (сенильное) лентиго**
4. Токсикоаллергический дерматит

Правильный ответ:
3 - Солнечное (сенильное) лентиго

ОБОСНОВАНИЕ

Л.Бауманн «Косметическая дерматология». Глава 13 «Пигментация кожи и другие нарушения пигментации»

6. Диагноз

6.1. Солнечное (сенильное) лентиго

Вопрос 4

С каким диагнозом необходимо проводить дифференциальную диагностику

1. **злокачественными новообразованиями кожи**
2. псориазом
3. витилиго
4. красным плоским лишаем

Правильный ответ:
1 - злокачественными новообразованиями кожи

ОБОСНОВАНИЕ

Дифференцировать солнечное лентиго необходимо с эфелидами, простым лентиго и злокачественных новообразований кожи.

Л.Бауманн «Косметическая дерматология». Глава 13 «Пигментация кожи и другие нарушения пигментации», с. 212

3. Лечение

Вопрос 5

Рекомендуемые варианты лечения

1. **пилинг с трихлоруксусной кислотой**
2. биоревитализация
3. мезотерапия
4. ботулинотерапия

Правильный ответ:
1 - пилинг с трихлоруксусной кислотой

ОБОСНОВАНИЕ

"Новая косметология" том 2. Под редакцией Е.И. Эрнандес

Л.Бауманн «Косметическая дерматология». Глава 13 «Пигментация кожи и другие нарушения пигментации», с. 213

Вопрос 6

Дополнительный метод лечения солнечного лентиго

1. витамин А внутрь
2. УФО
3. увлажнение кожи
4. **криотерапия с жидким азотом**

Правильный ответ:
4 - криотерапия с жидким азотом

ОБОСНОВАНИЕ

Л.Бауманн «Косметическая дерматология». Глава 13 «Пигментация кожи и другие нарушения пигментации»

Вопрос 7

Альтернативным (-ми) методом (-ами) лечения солнечного лентиго является (-ются)

1. фонофорез
2. магнитотерапия
3. **системы для импульсной высокоинтенсивной светотерапии (IPL)**
4. электрофорез

Правильный ответ:
3 - системы для импульсной высокоинтенсивной светотерапии (IPL)

ОБОСНОВАНИЕ

Вскоре после начала использования данной системы, было установлено, что она позволяет эффективно удалять лентиго и телеангиэктазии.

Л.Бауманн «Косметическая дерматология», МЕДПРЕСС-информ, М., стр.424

Вопрос 8

Местные препараты, использующиеся при лечении солнечного лентиго

1. кетоконазол
2. банеоцин
3. **адапален**
4. 2% раствор борной кислоты

Правильный ответ:
3 - адапален

ОБОСНОВАНИЕ

Л.Бауманн «Косметическая дерматология». Глава 13 «Пигментация кожи и другие нарушения пигментации», с. 213

Вопрос 9

Концентрация адапалена, используемая при лечении солнечного лентиго

1. **0,1%**
2. 7%
3. 1%
4. 20%

Правильный ответ:
1 - 0,1%

ОБОСНОВАНИЕ

Л.Бауманн «Косметическая дерматология». Глава 13 «Пигментация кожи и другие нарушения пигментации», с. 214

Вопрос 10

Методы профилактики

1. лимфодренажный массаж лица
2. **солнцезащитные средства SPF не менее 30**
3. биоревитализация лица
4. протирание лица отваром коры дуба

Правильный ответ:
2 - солнцезащитные средства SPF не менее 30

ОБОСНОВАНИЕ

"Новая косметология" том 2. Под редакцией Е.И. Эрнандес

4. Вариатив

Вопрос 11

Рекомендации пациентке

1. консультация врача-гастроэнтеролога
2. солнечные ванны с 11:00 до 15:00
3. избегать солнцезащитных средств с SPF 30 и более
4. **динамическое наблюдение**

Правильный ответ:
4 - динамическое наблюдение

ОБОСНОВАНИЕ

Есть риск малигнизации высыпаний

Л.Бауманн «Косметическая дерматология». Глава 13 «Пигментация кожи и другие нарушения пигментации»

Вопрос 12

Профилактика малигнизации образований

1. **солнечные ванны до 11:00 после 15:00, SPF 30 и более, ежегодный осмотр дерматолога**
2. солнечные ванны до 11:00, после 15:00
3. регулярный ТСА пилинг, ежегодный осмотр дерматолога
4. постоянно использовать адапален

Правильный ответ:
1 - солнечные ванны до 11:00 после 15:00, SPF 30 и более, ежегодный осмотр дерматолога

ОБОСНОВАНИЕ

Профилактика малигнизаций высыпаний заключается в ограничении инсоляции

Л.Бауманн «Косметическая дерматология». Глава 13 «Пигментация кожи и другие нарушения пигментации»